

# **CIAŁO SZKLISTE**

**Dr n. wet. Przemysław K. Bryła**

Przychodnia weterynaryjna w Warszawie  
brylapik@wp.pl

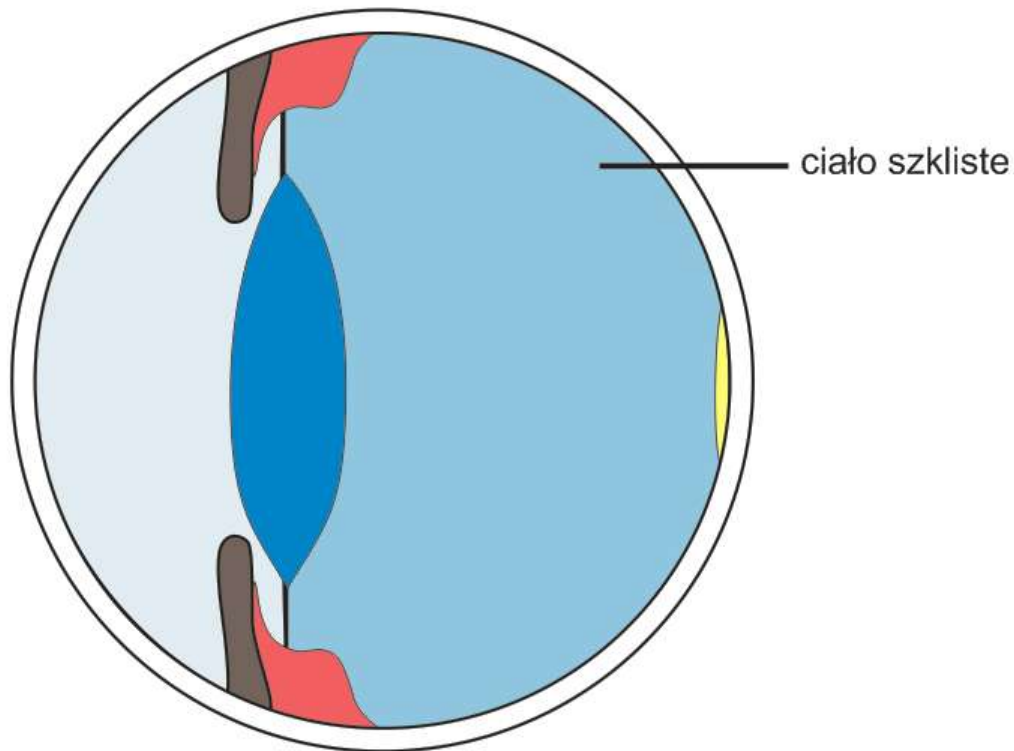
## **VITREOUS HUMOR AND DESEASES**

**The vitreous humor is the largest structure in the eye. It is a transparent, jellylike humor that fills the posterior cavity of the eye. As a results, the vitreous functions to transmit light, to maintain the shape of the eye, and to help maintain the normal position of the retina. Embriologically, the vitreous is described as three components: primary, secondary and tertiary vitreous. The vitreous is 98% water, collagen and hyaluronic acid comprise 1-2%. The vitreous proper has very few cells and most of them are hyalocytes. Variable persistence of the hyaloid occurs in association with many other type of malformations. Small remnants of the hyaloids vasculature are encountered behind the central posterior lens capsule. Frequently seen vitreous abnormalities include vitreous strands, asteroid hyalosis, hemorrhage and infiltration within inflammatory cells. Vitreous opacities tend to move slightly or oscillate within the gel vitreous after eye movements.**

**KEYWORDS: vitreous humor, dog vitreous, hyaloid persistence, PTVL, PHPV, vitreous opacities**

### EMBRIOLOGIA, ANATOMIA I FIZJOLOGIA CIAŁA SZKLISTEGO

Ciało szkliste (corpus vitreum), ma kształt kuli spłaszczonej od przodu ku tyłowi i jest utworzone z przejrzystej, galaretowatej substancji zawierającej około 98% wody. Wypełnia ono całkowicie komorę ciała szklistego gałki ocznej (camere vitrea bulbi). Komora ta ograniczona jest od przodu przez soczewkę i ciało rzęskowe a z pozostałych stron przez siatkówkę (1).

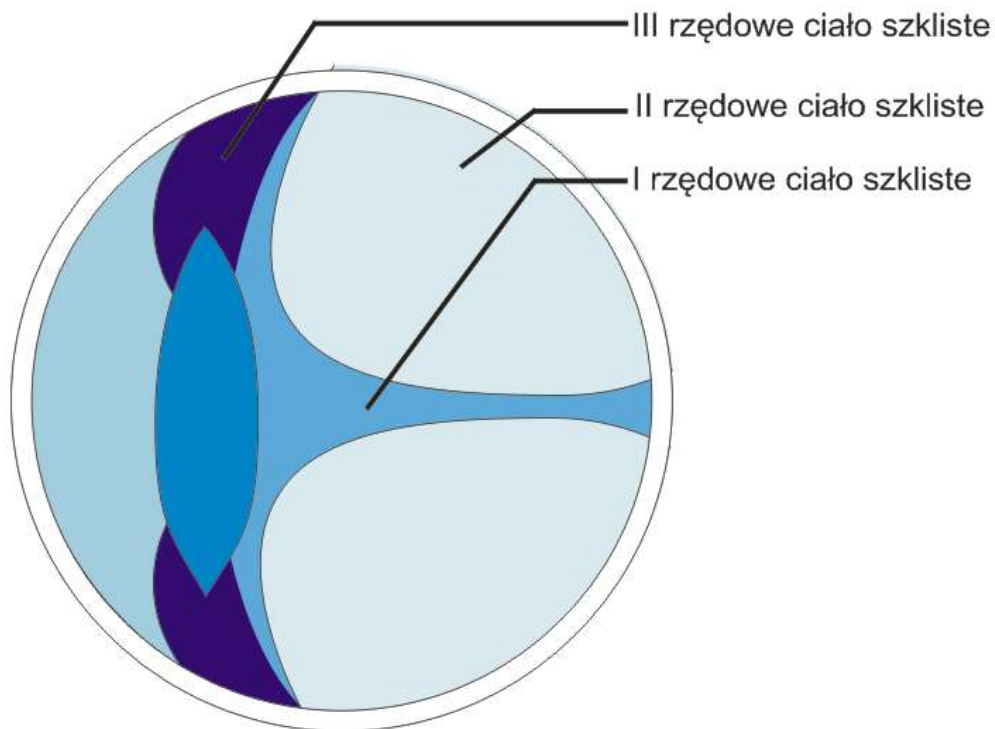


Rys.1. Topografia ciała szklistego.

Podczas rozwoju embrionalnego powstaje ciało szkliste pierwszorzędowe (pierwotne), drugorzędowe (wtórne) oraz trzeciorzędowe (2). Pierwotne ciało szkliste znajduje się pomiędzy prymitywną soczewką a wewnętrzną warstwą kielicha wzrokowego. W ciele tym występują głównie naczynia krwionośne systemu ciała szklistego, ale też obecne są nieliczne komórki mezenchymalne, makrofagi, hyalocyty i włókna kolagenowe. Rolą naczyń krwionośnych systemu ciała szklistego jest odżywianie soczewki podczas procesu embriogenezy. W okresie zamykania się szczeliny płodowej wokół ciała szklistego pierwszorzędowego narasta ciało szkliste drugorzędowe. Ciało to posiada matrycę komórkową, którą stanowią prymitywne hyalocyty, monocyty i cząsteczki kwasu

hialuronowego oraz uporządkowaną sieć włókien kolagenowych (3). W drugorzędowym cieple szklistym zawartość białka obniża się z 12% do 4%, a prymitywne hyalocyty zaczynają produkować włókna kolagenowe, które przyczyniają się do wzrostu objętości drugorzędowego ciała szklistego (4). Ostatecznie z niego powstaje dojrzała postać ciała szklistego wtórnego (2).

Ciało szkliste trzeciorzędowe występuje w postaci cienkiej warstwy włókien kolagenowych. Układają się one pomiędzy biegunem soczewki a kielichem wzrokowym. Włókna te nazywane są wiązkami Drualta i biorą udział w tworzeniu obwódki rzęskowej soczewki (5). W miarę wykształcania się ciała szklistego dojrzałego, ciało szkliste pierwotne ulega atrofii. Ulegają jej też naczynia krwionośne systemu ciała szklistego. W miejscu tętnicy ciała szklistego pozostaje przejrzysty kanał ciała szklistego, nazywany kanałem Cloquet'a (2).



Ryc. 2. Topografia ciała szklistego I, II i III rzędowego.

Kolagen i kwas hialuronowy stanowią około 1-2% całkowitej objętości ciała szklistego. Włókna kolagenowe połączone są z kwasem hialuronowym glikoaminoglikanami (GAG). GAG składają się głównie z siarczanu chondroityny i siarczanu heparyny (6). W cieple szklistym obecne są w śladowych ilościach glikoproteiny tj. vitrinin, opticin, fibulin-1 (7). W ostatecznym dojrzałym cieple szklistym spotykamy małe ilości komórek, głównie są to

hyalocyty obecne w okolicy kory ciała szklatego. Hyalocyty to histiocyty ze słabo rozwiniętym aparatem lizosomalnym. W okresie embrionalnym produkują one cząsteczki kwasu hialuronowego oraz mogą fagocytować inne komórki. Kwas hialuronowy zapewnia ciało szklistemu wysoką wiskoelastyczność (5). U zwierząt takich jak kot, pies kora ciała szklatego jest bardziej płynna w stosunku do gęściejszej jego części centralnej (3). Zaś wraz z wiekiem jego gęstość zmniejsza się. Proces ten nazywamy synerezą ciała szklatego (5). Z wyjątkiem kolagenu i cząsteczek kwasu hialuronowego skład cieczy wodnistej gałki ocznej i ciała szklatego jest podobny. Pomiędzy tymi dwoma środowiskami zachodzi swobodna wymiana wielu substancji (3).

W ciele szklistym wyróżnia się kilka obszarów. Obszar przedni – położony przed częścią rzęskową siatkówki oraz tylny - leżący za częścią rzęskową siatkówki. Obszar obejmujący obwodową część ciała szklatego nazywamy korą, zaś pozostałą część ciała szklatego - nazywamy częścią środkową ciała szklatego. W korze wyróżniamy podstawę ciała szklatego, zapewnia ona połączenie z częścią rzęskową siatkówki, oraz część okołobrodawkową, która sąsiaduje z tarczą nerwu wzrokowego (2, 3).

W przedniej części ciała szklatego występuje dół ciała szklatego (fossa hyaloidea) służący do pomieszczenia soczewki. Przy powierzchni zewnętrznej ciała szklatego sieć włókien kolagenowych ulega zagęszczeniu tworząc swego rodzaju błonę szklistą (membrana vitrea). Włókna kolagenowe błony szklistej wnikają do błony granicznej wewnętrznej siatkówki. W ten sposób błona ta przytwierdza się do siatkówki, tym samym zapewniając trwałe połączenie tych struktur (1). Włókna kolagenowe przytwierdzają ciało szkliste także do torebki tylnej soczewki, części rzęskowej siatkówki i do głowy tarczy nerwu wzrokowego (2, 5).

Pomiędzy ciałem szklistym a częścią wewnętrzną siatkówki istnieje potencjalna przestrzeń. W przestrzeni tej w niesprzyjających warunkach patologicznych gromadzić się może krew i wysięk zapalny (2).

## FUNKCJE CIAŁA SZKLISTEGO

Ciało szkliste jest największą strukturą gałki ocznej. Stanowi około 80% jej objętości. Odgrywa ważną rolę w okresie wzrostu i powiększania się gałki ocznej. Wydłużanie się ciała szklatego na skutek syntezy kolagenu, rekonfiguracji molekuł oraz uwodnienia cząsteczek kwasu hialuronowego wpływa korzystnie na stopień refrakcji. Przezroczystość ciała szklatego determinowana jest małą średnicą włókien kolagenowych oraz

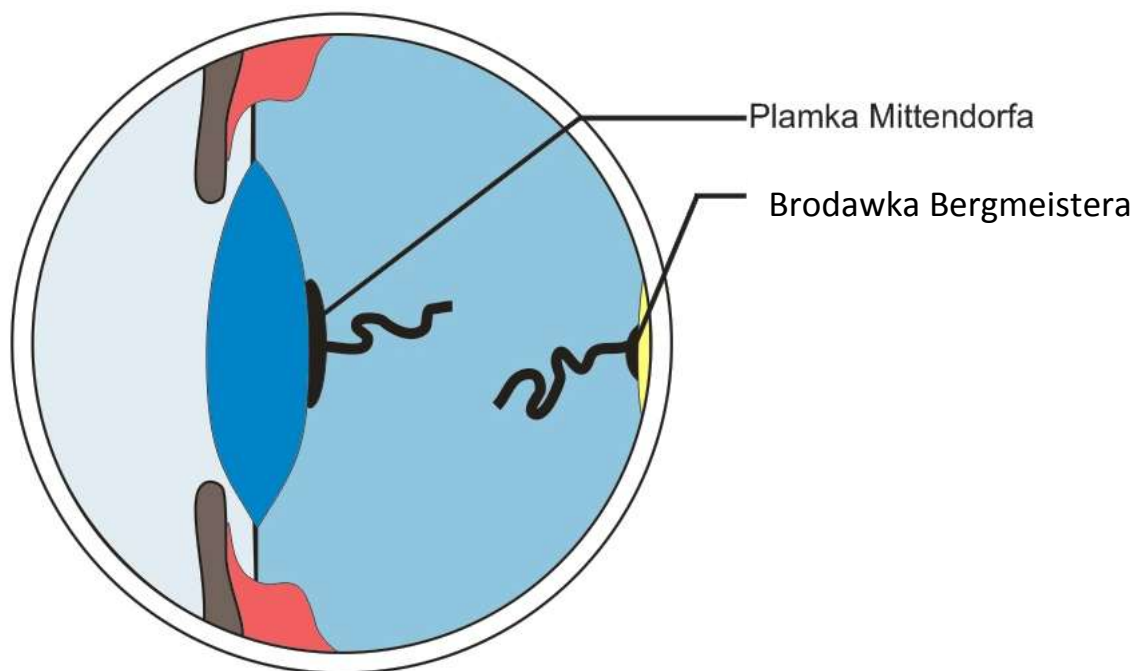
znacznym stopniem ich rozproszenia (8). Ważną rolę w utrzymaniu jego przejrzystości odgrywa też bariera krew-ciało szkliste. W warunkach fizjologicznych bariera ta zapobiega napływowi makrocząsteczek i komórek do ciała szklanego.

Ciało szkliste pełni też ważną rolę w neutralizowaniu i magazynowaniu metabolitów pochodzących z przemian w siatkówce. Gromadzone są tu: glikogen, aminokwasy, nadmiar jonów potasu, kwas mlekowy oraz wolne rodniki. Obecność tych substancji w ciele szklanym chroni soczewkę i rogówkę przed toksycznym ich wpływem (8). Poza tym ciało szkliste odpowiada za zachowanie anatomicznych proporcji i ułożenia niektórych struktur gałki ocznej, głównie soczewki i siatkówki. Wysoka wiskoelastyczność chroni delikatne tkanki oka przed urazami, zwłaszcza w czasie gwałtownych ruchów (REM – rapid eye movements), (3).

### ZABURZENIA CIAŁA SZKLISTEGO WRODZONE I ROZWOJOWE

Z pośród zaburzeń wrodzonych i rozwojowych spotykanych w ciele szklanym wyróżnić należy: przetrwałą tętnicę ciała szklanego, przetrwałą osłonkę naczyniową soczewki oraz przetrwałe hiperplastyczne pierwotne ciało szkliste (2, 3).

W ciągu kilku tygodni po narodzinach u większości zwierząt tętnica ciała szklanego (HA- hyaloid artery) ulega atrofii. Wyjątek stanowią przeżuwacze, u których jest ona obecna przez całe życie. Czasami, z nieznanых powodów, resztki owej tętnicy potrafią przetrwać i u innych zwierząt. Stan taki określamy terminem przetrwałą tętnicę ciała szklanego (PHA – Persistent Hyaloid Artery). Resztki przetrwałej tętnicy możemy spotkać w okolicy tarczy nerwu wzrokowego lub w okolicy torebki tylnej soczewki. W badaniu oftalmoskopowym widoczne są czerwono-białe powrózki rozciągające się w ciele szklanym na różnej długości. Te wywodzące się z tarczy nerwu wzrokowego zmiany określamy terminem brodawki Bergmeistera. Natomiast pozostałości tylnego końca tętnicy przytwierdzone do torebki tylnej soczewki, zwykle do jej centralnej części, nazywamy plamką Mittendorfa (9).

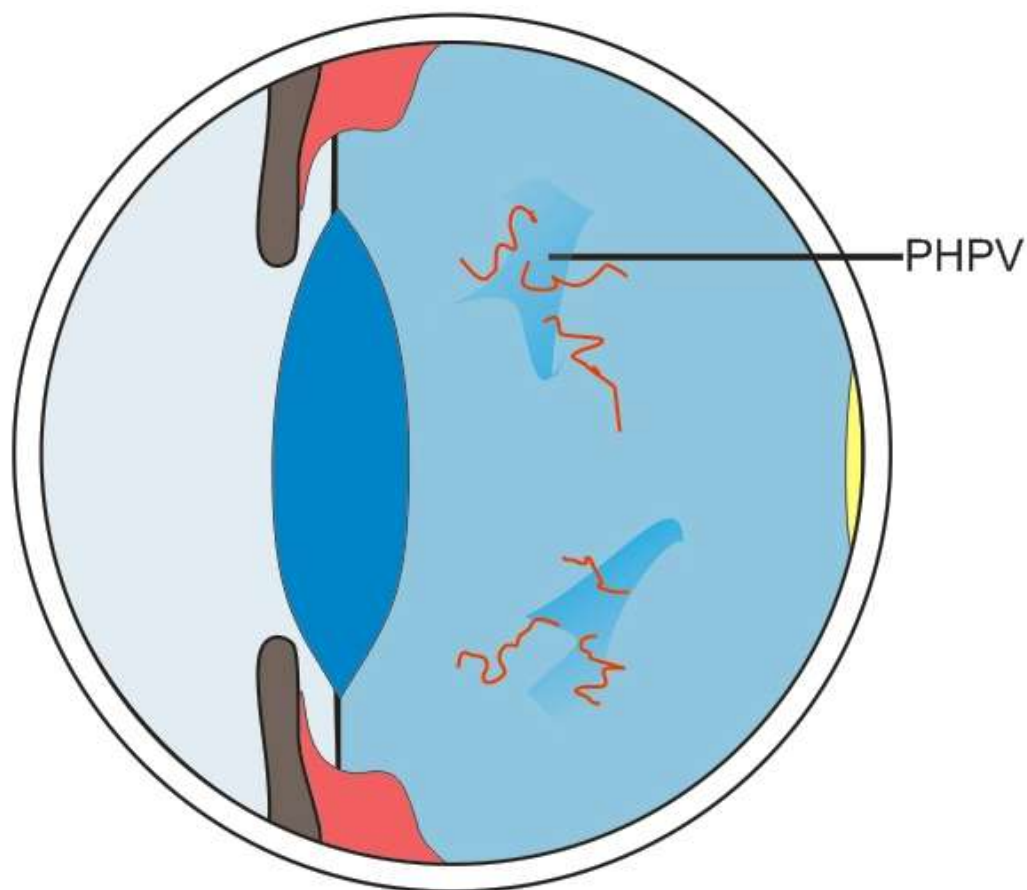


Ryc. 3. Topografia plamki Mittendorfa i brodawki Bergmeistera.

Niekiedy przetrwała tętnica ciała szklistego może rozciągać się od tarczy nerwu wzrokowego aż do tylnej torebki soczewki. Jest to zaburzenie dziedziczne u psów rasy doberman i Sussex spaniel (10). Zmiany takie należy różnicować między innymi z zaćmą torebkową i podtorebkową tylną, ze szwami soczewki, pasmami ciała szklistego oraz z przetrwałą osłonką naczyniową soczewki (PTVL – Persistent Tunica Vasculosa Lentis) i przetrwałym hiperplastycznym pierwotnym ciałem szklistym (PHPV- Persistent Hyperplastic Primary Vitreous), (2, 9).

Przetrwała osłonka naczyniowa soczewki (PTVL) jawi się jako siateczkowy cień na tylnej powierzchni soczewki. W zależności od nasilenia zmian i liczebności cieni na tylnej powierzchni torebki soczewki, wyróżniono sześć stopni tej nieprawidłowości. Stopień pierwszy mówi nam, że występują pojedyncze cienie, które nie wpływają na proces widzenia. Kolejne stopnie manifestują nasilenie zmian, które w efekcie prowadzą do zaburzeń w widzeniu (11).

W odróżnieniu do poprzednich nieprawidłowości, które są wynikiem braku atrofii układu naczyniowego ciała szklistego, przetrwałe hiperplastyczne pierwotne ciało szkliste (PHPV) powstaje w wyniku przerostu fragmentów układu ciała szklistego w okresie płodowym i po urodzeniu (12). PHPV klinicznie objawia się białym, mętnym lub włóknistonaczyniowym obszarem w przedniej części ciała szklistego.



Ryc. 4. Topografia zmian charakterystycznych dla PHPV.

Schorzenie to pojawia się u psów i kotów. U psów rasy bouvier des Flandres, Staffordshire bullterierów, dobermanów pinczer, sznaucerów miniaturowych jest formą dziedziczną (2, 12). Często nieprawidłowość ta powiązana jest z innymi zmianami patologicznymi w gałce ocznej np. z mikroftalmią, mikrofakcją, zaćmą oraz z dysplazją siatkówki (3).

#### ZABURZENIA CIAŁA SZKLISTEGO NABYTE

Istnieje wiele przyczyn, które mogą uszkodzić strukturę i funkcję ciała szklanego. Ponieważ nie jest ono unaczynione, zwykle nie rozwijają się w nim pierwotne zapalenia (2). Jednak zapalenia tkanek sąsiadujących z ciałem szklanym łatwo wywołują w nim : zmętnienia, krwotoki, synerezę i nacieki komórkowe (8). Do zakażenia ciała szklanego często doprowadza uraz perforujący, uogólniona infekcja oraz grzybicze zakażenie

gałki ocznej (2). U starszych zwierząt często w ciele szklistym zaobserwować można strąty. Są to drobne, ruchome elementy. W większości przypadków nie mają one znaczenia klinicznego. Prawdopodobnie ich obecność wiąże się ze zwyrodnieniem ciała szklistego albo są pozostałością po przebytych przewlekłych chorobach zakaźnych (8).

W ciele szklistym obecne też są ciała gwiazdziste oraz złoży cholesterolu. Ciała gwiazdziste to cząsteczki złożone z wapnia i fosforu. Są one przytwierdzone do szkieletu kolagenowego ciała szklistego i poruszają się tylko wraz z ruchem głowy lub gałki ocznej. Natomiast cząsteczki cholesterolu spotykane w cholesterozie poruszają się w uwodnionym ciele szklistym. Przypominają one wirujące płatki śniegu w kuli śnieżnej (3).

Kolejnym zaburzeniem ciała szklistego o charakterze nabytym jest jego zwyrodnienie (13). Polega ono na odseparowaniu płynu od stałych składników ciała szklistego. W ciele takim tworzą się oddzielne frakcje poszczególnych składników. Taki typ nieprawidłowości rozwija się u osobników starszych, spontanicznie lub na skutek przebytych chorób. Stanowi predyspozycję do odwarstwienia siatkówki. Zwyrodnienia ciała szklistego często występują u psów rasy whippet oraz Italian greyhound. U tych ras schorzenie to może mieć podłoże genetyczne (13).

Krwotoki do ciała szklistego zdarzają się stosunkowo rzadko. Najczęściej powodem krwotoku jest uraz siatkówki lub naczyniówki. Przyczyną krwotoków często są zaburzenia krzepliwości krwi (trombocytopenia), retinopatia nadciśnieniowa, urazy gałki ocznej, powikłania po przebytych operacjach wewnątrzgałkowych, wrodzone anomalie oczu – np. CEA – collie eye anomaly (14).

### **BIBLIOGRAFIA:**

1. Kobryń H., Kobryńczuk F. : Anatomia zwierząt, t. 3, Wydawnictwo Naukowe PWN Warszawa 2006, s. 211.
2. Ofri R. : Ciało szkliste. W: Okulistyka Weterynaryjna Slattera, Wydana przez Maggs D.J., Miller P.E., Ofri R. Saunders Elsevier Wrocław, 2009, s.305-315.
3. Cook S. C.: Ocular embryology and congenital malformations. W: Veterinary Ophthalmology. Wydana przez K. Galett, Blackwell Publishing, Wydanie IV, 2007, s. 17-18.



4. Beebe D. C., et. al. :Transport and steady-state concentrations of plasma protein in the vitreous humor of the chicken embryo: Implications for the mechanisms of eye growth during early development. *Dev. Biol.*, 1986, 114, 361-368.
5. Samelson D. A.: *Ophthalmic anatomy. W: Veterinary Ophthalmology.* Wydana przez K. Galett, Blackwell Publishing Wydanie IV, 2007 s. 109-110.
6. Goes R. M., et. al. : Chondroitine sulfate proteoglycans are structure renewable constituents of the rabbit vitreous body. *Curr. Eye Res.* 2005, 30, 405-413.
7. Bishop P. N., et. al. : The role of the posterior ciliary body in the biosynthesis of vitreous humor. *Eye*, 2002, 16, 454-456.
8. Gum G. G., Gelatt K. N., Eason D. : *Physiology of the Eye. W: Veterinary Ophthalmology,* Wydana przez Gelatt. K., Blackwell Publishing Wydanie IV, 2007, s. 172-174.
9. Zhu M., et. al. : The Human Hyaloid System: cell death and vascular regression. *Exp. Eye Res.* 2000, 70, 767-776.
10. Browning J. A., et al. : Proximal arterial vasoconstriction precedes regression of the hyaloid vasculature. *Curr Eye Res.* 2001, 22, 405-414.
11. Allgoewer I., Pfefferkorn B. : PHTVL and PHPV in two cats. *Vet Ophthalmol.* 2001, 4, 161-164.
12. Graham B. H., et. al. : Inherited retinal dysplasia and PHPV in miniature schnauzer dog. *Vet. Ophthalmol.* 2004, 7, 151.
13. Lebrujere I. I., Hartley C., Rogers K., et. al.: USG evaluation of vitreous degenerations in normal dog. *Vet. Radiol. Ultrasound*, 2008, 49, 165-171.
14. Crispin S. M. : *Notes on Veterinary Ophthalmology,* Blackwell Publishing Wydanie I, 2005, 150-155.